

Serviços de Saúde disponíveis:

Medicina Física e de Reabilitação

Exames de Diagnóstico Médico

Cirurgia

Internamento em Medicina

Consultas de Especialidade

Atendimento Permanente

Medicina Dentária

Laboratório de Análises Clínicas

Protocolos:

- Serviço Nacional de Saúde (SNS)
- ADSE
- Companhias de Seguros Diversas
- Entidades Diversas

Para cada tipo de serviço, favor confirmar existência de protocolo

Contactos:

Sede

Morada: Rua Rainha Dona Leonor nº 123 - 4480-247 Vila do Conde

Telefone: 252 249 100

Email: geral@scmvc.pt

Fax: 252 633 251

Site: www.scmvc.pt



**SANTA CASA DA MISERICÓRDIA
DE
VILA DO CONDE**

UNIDADE DE IMAGEM PRÉ-NATAL



**ECOGRAFIA
OBSTÉTRICA**

Corpo Clínico

Dr. Luis Branco

Ecografia Obstétrica—1º Trimestre (11-13 semanas)

DATAR COM PRECISÃO A GRAVIDEZ

Muitas mulheres apresentam ciclos menstruais irregulares. A ecografia nesta altura permite afirmar com precisão o tempo de gestação e a data provável de parto.

DIAGNOSTICAR GESTAÇÕES NÃO EVOLUTIVAS

Algumas gestações acabam e não apresentam qualquer sintoma (exemplo perda genital de sangue)

LOCALIZAR GESTAÇÃO

Intra ou extra-uterina.

DETETAR GESTAÇÕES GEMELARES

Têm risco aumentado, especialmente se os fetos partilharem a mesma placenta.

IDENTIFICAR ANOMALIAS FETAIS

É cada vez maior o número de malformações percebidas nesta fase da gravidez.

AVALIAÇÃO DO RISCO DO SÍNDROME DE DOWN E DE OUTRAS CROMOSSOMOPATIAS

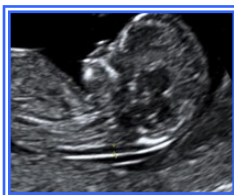Qualquer mulher tem um **risco** de ter feto com trisomia 21 (ou outra). O risco depende de:

1 – Idade

2 - Alterações ecográficas:

a - Medida da **translucência da nuca** (**TN**: corresponde à quantidade de líquido no pescoço do feto, entre a pele e a coluna)

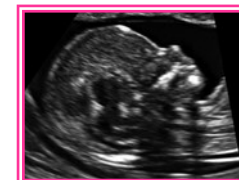TN



b – Presença ou ausência de **ossos do nariz** (**ON**)

c – Outros marcadores ecográficos (ducto venoso, tricúspida, ângulo facial)

Ossos Nasal presente

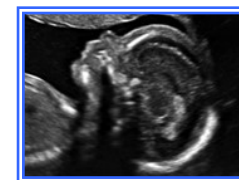


3 – Níveis de hormonas

da grávida PAAP-A e β hCG livre.

O **risco da grávida** será então calculado e se aumentado ($> 1/300$ a termo) será oferecido **teste de diagnóstico (certeza): biópsia de vilosidades coriônicas** (placenta entre as 11 -14 semanas) ou **amniocentese** (após 15 semanas – ambas têm risco de 1% de perda fetal).

Ossos Nasal ausente



Ecografia Obstétrica—2º Trimestre (18-22 semanas)

DETECTAR MALFORMAÇÕES FETAIS

Datar gestações

Localizar estruturas grávida/feto

Avaliar risco de cromossomopatias

Ecografia Obstétrica—3º Trimestre (> 26 semanas)

AVALIAR CRESCIMENTO E BEM-ESTAR FETAL

Detetar malformações fetais

Avaliar líquido amniótico, placenta e fluxo sanguíneo grávida \leftrightarrow feto

Localizar feto, placenta, patologia útero/ovários...